Ein Beitrag zur Lehre der Augenkomplikationen bei Parotitis epidemica.

■ ■ ■

INAUGURAL-DISSERTATION

zur

Erlangung der Doktorwürde

in der

gesamten Medizin

verfasst und einer

hohen medizinischen Fakultät

der

Kgl. Bayer. Ludwig-Maximilians-Universität zu München

vorgelegt von

Felix Bahlmann
Assistenzarzt.

ACAD.
LUGD.BAT.
BIBL.

■ ■ ■

München 1913
RUDOLPH MÜLLER & STEINICKE

Gedruckt mit Genehmigung der medizinischen Fakultät der Universität zu München.

Referent: Herr Geheimrat Professor Dr. v. Hess.

Meinen Eltern!

Digitized by the Internet Archive
in 2026

https://archive.org/details/IA41548303_0022

Bei der im allgemeinen als harmlos angesehenen Parotitis epidemica können recht unangenehme Complicationen auftreten. Sie sind verschiedener Art. Am bekanntesten ist die Hoden- oder Nebenhodenentzündung, welche bei fast ein Drittel aller erwachsenen Männer auftritt. Weit seltener werden Mittelohreiterungen, Facialisparesen, Lungenerkrankungen, Milztumor, acute Nephritis, meningeale Erscheinungen und Sehstörungen beobachtet. Besonders letztere sind lange dem Scharfblick der Aerzte entgangen, und es ist das Verdienst des französischen Militärarztes Hatry, als erster auf Sehstörungen als Complication von Mumps hingewiesen zu haben.

I. Hatry machte seine Beobachtungen im Winter 1875/76 in Lyon, wo, wie alljährlich, in der Garnison eine kleine Mumpsepidemie ausgebrochen war, die jedoch damals einen besonders heftigen Charakter zeigte und zahlreiche Orchitiden resp. Epidydimitiden zur Folge hatte. Hatry wurde zufällig auf die Sehstörungen aufmerksam durch die Klagen eines mumpskranken Soldaten. Anfangs glaubte Hatry die Klagen des Patienten auf eine einfache Conjunctivitis zurückführen zu dürfen. Als jedoch der Kranke versicherte, immer weniger deutlich zu sehen, und erklärte die Dinge nur wie durch einen Nebel erkennen zu können, ließ eine ophtalmoscopische Untersuchung die krankhaften Veränderungen im Auge erkennen, welche

Hatry in der Folgezeit bei einer Anzahl von Mumpskranken mehr oder weniger ausgeprägt beobachten konnte.

Nach der Intensität der Sehstörungen und der objectiven Erscheinungen teilte Hatry seine 10 Fälle in 3 Grade ein. Die Beschreibung der Augenveränderungen und seine Einteilung, lasse ich in wörtlicher Uebersetzung folgen:

1. Grad:

Die Functionsstörungen sind fast gleich Null. Die Sehschärfe ist wenig oder nicht vermindert. Es besteht keine Lichtscheu, noch subjective Lichterscheinungen; es ist keine palpebrale Injection, noch Conjunctivitis vorhanden. Die Papille ist nicht injiziert, es ist keine peripapilläre Infiltration vorhanden. Die Venen und Arterien sind voluminös. Man kann keinen Venenpuls erkennen.

2. Grad:

Die Sehschärfe ist vermindert, es ist palpebrale Conjunctivitis vorhanden, aber es zeigt sich nur selten bulbäre Injection. Die Papille ist hyperaemisch, die Venen und Arterien sind voluminös; es beginnt, sich ein leichter Infiltrationsring um die Papille zu zeigen.

3. Grad:

Man beobachtet dasselbe ophtalmoscopische Bild wie im zweiten Fall, nur sind die Functionsstörungen auffallender und characteristischer. Die Papille ist stark injiziert und hebt sich kaum von der Choroidea ab; die Venen sind gebogen und geschwollen; die Arterien voluminös und

doppelt konturiert. Deutlicher Venenpuls. Es ist ein breiter Infiltrationsring vorhanden, der die Papille und den Ursprung der Gefäße bedeckt. Die Sehschärfe ist stark vermindert. Das farbige Sehen ist manchmal verändert. Die Kranken haben den Eindruck, als ob Nebel oder Rauch die Dinge verhüllte. Es kommt Lichtscheu, subjective Lichterscheinungen, Schwindel und Tränenfließen vor. Man beobachtet palpebrale und bulbäre Injection mit dem Gefühl von Fremdkörpern zwischen den Augenlidern und dem Augapfel. Die oberen Augenlider sind geschwollen.

Durch die Veröffentlichung von Hatry auf Augencomplicationen bei Mumps aufmerksam gemacht, haben seitdem verschiedene Autoren diesbezügliche Beobachtungen publiziert. Immerhin sind die der Oeffentlichkeit übergebenen Fälle ziemlich spärlich.

Im Gegensatz zu dem von Hatry mitgeteilten Fällen, die alle einen mehr oder weniger günstigen Ausgang hatten, ohne wesentliche Beeinträchtigung des Sehvermögens, beschrieb im Jahre 1883 der französische Militärarzt Talon einen Fall von einseitiger Opticusatrophie als Ausgang einer Augencomplikation bei Mumps.

Als eine seltene Folgekrankheit epidemischer Parotitis erklärte im Jahre 1886 Boas eine Accomodationsschwäche, die ein 7jähriges Mädchen befallen hatte, welches drei Wochen zuvor an Mumps erkrankt war. Das Kind klagte auch über Empfindlichkeit gegen Licht. Der Augenhintergrund ergab negativen Befund. Ueber den weiteren Verlauf wird nicht berichtet.

II. Einen für die Deutung des Zustandekommens der Augencomplikationen belangreichen Fall veröffentlichte Gordon-Norrie im Jahre 1890. Es handelte sich um einen wirklichen Mumps beider Tränendrüsen bei gleichzeitig bestehender eitrig-schleimiger Conjunctivitis, welche 2—3 Tage vor dem Auftreten der Parotitis sich manifestierten.

Ueber einen ähnlichen Fall berichtet v. Schroeder 1891. Hier trat jedoch die beiderseitige Dacryoadenitis acuta in Verbindung mit Schwellung der Lider und starker Chemose der Conjunctiva erst 4 Tage nach Beginn der Parotitis auf. Der Bulbus war nicht beteiligt, Sehvermögen fast normal, Augenhintergrund nicht verändert. Die Erscheinungen bestanden noch als bereits die Parotitis und die Angina geschwunden waren.

Während in den Fällen von Gordon- Norrie und von v. Schroeder der Zusammenhang von Dacryoadenitis und Parotitis epidemica durch die nachfolgende resp. vorhergehende Schwellung der Parotis ziemlich sicher gestellt ist, sind die von O. Walter im Jahre 1899 mitgeteilten zwei Fälle in bezug auf Aetiologie weniger einwandsfrei. In beiden Fällen verlief die Erkrankung der Tränendrüsen völlig ohne Beteiligung der Parotiden. Was jedoch für die gleiche Aetiologie spricht, ist das gleichzeitige Vorhandensein einer starken Mumpsepidemie und das Fehlen einer anderen Erkrankung, die für die Dacryoadenitis aetiologisch in Betracht kommen kann. Die Krankheit trat unter dem Bild einer Allgemeininfection auf. Nach 8—10 Tagen erfolgte Heilung.

Was die Complikationen von Tränendrüsenerkrankung bei Parotitis angeht, so möchte ich auf dieselben nicht näher eingehen, und nur im Vorübergehen an die Mikulicz'sche Krankheit (symmetrische Schwellung von Tränen-, Speichel- und Sublingual-Drüsen) hinweisen.

Historisch die publizierten Fälle aufführend, muß eines Falles von Blanchard gedacht werden, der 1899 einen Fall von Mumps mit Complicationen von seiten der Augen und Nerven veröffentlichte. Patient mußte sechs Monate nach Beginn der Erkrankung aus dem Militärdienst entlassen werden, da eine dauernde Beeinträchtigung der Sehschärfe eingetreten war.

Ueber eine erhebliche Augenschädigung im Gefolge von Parotitis epidemica berichtet Dor sen. im Jahre 1900. Ein 25 jähriger Soldat, früher ein guter Schütze, klagte über schwere Einbuße der Sehkraft. Die ophtalmoscopische Untersuchung ergab beiderseits Sehnervenatrophie. Es ließ sich aetiologisch nichts anderes als eine vor einem Jahre überstandene Parotitis epidemica feststellen.

III. Uebergehend zu jenen Fällen, welche durch Erkrankung der Aderhaut sich auszeichnen, sei zunächst der Fall von Daireaux-Pechin erwähnt.

Die Erkrankung begann mit beiderseitiger gleichzeitiger Parotisschwellung, welche über sechs Wochen persistierte, obgleich das Fieber und die Allgemeinerscheinungen in wenigen Tagen geschwunden waren. Elf Tage nach Krankheitsbeginn zeigte sich eine rechtsseitige Facialisparese des oberen und des unteren

Astes. Auch der Geschmacksinn war r. völlig aufgehoben, woraus man schloß, daß der Nerv intratemporal ergriffen war. Parallel mit dem Rückgang der Parotivschwellung wurde auch die Facialisparalyse völlig gehoben.

Nach Verlauf von weiteren 14 Tagen zeigte sich Rötung an den Augen ohne subjective Beschwerden. Drei Wochen später stellte Pechin doppelseitige Iritis fest. Es konnten zahlreiche Synechien, Infiltration der r. Hornhaut, Verschleierung des Augenhintergrundes, Verminderung der Sehschärfe und später auch Hyperaemie der Papille nachgewiesen werden.

Ueber einen mit Iritis verbundenen Fall von Mumps schrieb Collomb 1903.

Gleichzeitig mit beiderseitiger Parotisschwellung traten Schmerzen und Rötung am rechten Auge auf. Als Collomb den Patienten in Beobachtung bekam, hatten die Beschwerden bereits eine Anzahl von Tagen bestanden. Collombs Befund ergab: erhebliche Parotisschwellung; R.: pericorneale Injection; das Gewebe der Iris mißfarbig; mehrere hintere Synechien; feine diffuse Trübung des Glaskörpers; Papille schwer zu erkennen, scheint hyperaemisch zu sein; Venen mehr gefüllt und geschlängelt als l. Im Verlauf der folgenden Wochen Schwinden der Injection; Glaskörper noch etwas getrübt; leichte Hyperaemie der Papille. Einige Zeit nach Entlassung des Patienten am l. Auge pericorneale Injection, Iris mißfarbig, Pupille durch zahlreiche Synechien verklebt. Nach einer Woche Heilung. Zu erwähnen ist noch, daß Collomb auf den subacuten Character der Iritis hinwies, ohne heftige Symptome und besonders ohne Schmerzen.

Eine bemerkenswerte Veröffentlichung über die Beziehungen zwischen Augenerkrankungen und Mumps rührt von Heerfordt her, vom Jahre 1909, in der er über drei von ihm beobachtete Fälle sich äußert. Die eigenartige Localisation und der Verlauf der Erkrankung ließ Heerfordt die Bezeichnung „Febris uveo-parotidea subchronica" prägen. Das von Heerfordt aufgestellte Krankheitsbild ist für die bei Mumps sich findenden Augencomplicationen, speziell für die Erkrankung der Uvea ungemein wichtig; ich erlaube mir daher, über diese Arbeit näher zu referieren.

Krankenbericht I. betrifft einen 11jährigen Knaben, der nach viermonatlicher Müdigkeit und Schlaffheit ins Krankenhaus gebracht wurde. Temperatur war während des viermonatlichen Aufenthaltes im Krankenhaus leicht erhöht mit periodischen Steigerungen. Die Temperatur schwankte zwischen 38.0° morgens und 39,4° abends als Maximum. Unmittelbar nach Aufnahme pericorneale Injection des l., dann des r. Auges. Im Verlauf der folgenden 14 Tage entwickelte sich an beiden Augen eine Iridocyclitis und Neuritis optica. Etwa drei Wochen nach Aufnahme konstatierte man eine Geschwulst der r., bald darauf der l. Parotis. Die Schwellung hielt sich über einen Monat unverändert, um sich darauf ganz allmählich zu verlieren.

Krankenbericht II. Ein 14jähr. Knabe wurde nach etwa 4—5 wöchentlicher Mattigkeit und allmählich sich entwickelnd beiderseitigem Mumps aufgenommen. In den beiden folgenden Monaten war die Temperatur gesteigert, wenig schwankend, zwischen 37,3° morgens und 38,1° abends

als Maximum, selten etwas mehr. Bei der Aufnahme zeigte sich beiderseits eine beträchtliche Parotisschwellung, die sich mehr als einen Monat unverändert hielt, dann sich jedoch langsam verlor. Beim Eintritt ins Krankenhaus Iritis mit fast völliger Synechie, welcher Zustand sich einen Monat hindurch ziemlich unverändert hielt. Abnahme der Augensymptome im Laufe der nächsten Monate. Der Fall war compliziert mit Kniegelenksexsudat das nach 14 Tagen verschwand, und Facialisparese. Pat. wurde gebessert entlassen. Nach $2^1/_4$ Jahren plötzlich Sehstörungen.

Krankenbericht III. Seit 5 Monaten vor Aufnahme fühlte sich Patient, ein 27 jähr. Mann, matt und müde und hatte häufig Fieberempfindung. Etwa 4 Wochen nach Beginn der Beschwerden wurde vom Arzt festgestellt eine doppelseitige Parotitis, die ein paar Monate lang bestehen blieb. In dieser Zeit entwickelte sich eine doppelseitige Iridocyclitis. Im Krankenhaus Morgentemperatur bis 37,9, Abendtemperaturen bis 38,1. Der Fall wurde noch durch eine Facialisparese und Recurrensparalyse compliziert. Die Entzündungssymptome der Augen gingen sehr langsam zurück.

Heerfordt spricht den Affectionen der Parotis, der Uvea und den Allgemeinerscheinungen, die vor allem in dem Fieber zum Ausdruck kommen, eine gemeinsame Aetiologie zu, und zwar hat er einen Vergleich gezogen zwischen seinen Fällen und der Parositis epidemica mit ihren Complicationen. Dabei ist ihm vor allen Dingen der subchronische Verlauf: die lange Prodromalzeit der lange Bestand der Parotisschwel-

lung, die langwierige und hartnäckige Uveitis, die andauernden, wenn auch mäßigen Temperaturerhöhungen, aufgefallen, welcher der Krankheit einen eigenen Charakter aufprägt. Auch erwähnt Heerfordt, daß eine geringe Infectiosität bestehen müsse, was wiederum seine Annahme stützt, daß es sich nicht um eine gewöhnliche Parotitis epidemica handelte.

Im folgenden berichte ich über einen interessanten Fall von Augencomplicationen bei Parotitis epidemica.

L. S., Eisenbahngehilfenfrau, 24 Jahre alt, wird am 27. Mai 1911 wegen schlechten Sehens und Entzündung des l. Auges aufgenommen. Sie kommt von auswärts und ist bereits von einem Landarzt behandelt worden.

Anamnese.

Vater gesund, Mutter herzkrank. Zwei Brüder gesund, eine Schwester mit 1 Jahr gestorben. In der Familie ist niemand augenleidend. Patientin war angeblich nie krank; ist seit $1^1/_2$ Jahren verheiratet. Kein Partus oder Abort. Letzte Menses 15. Mai, schwächer als sonst. Seit 8 Tagen leidet Patientin an einer Schwellung des Gesichtes, die aber schon im Rückgang begriffen sein soll. Gleichzeitig mit der Gesichtsschwellung soll das l. Auge entzündet, sein Sehvermögen schlechter sein. Patientin führt die Erkrankung auf eine Erkältung zurück.

Befund.

Mittelgroße, kräftige Frau. T. afebril. Puls beschleunigt (90), regelmäßig. Schilddrüse vergrößert. Herztöne rein. Atmungsgeräusch an den Lungenspitzen vesiculär. Patellareflex vorhanden. Im Urin

weder Albumen, noch Saccharum. An der Stelle der Parotis beiderseits eine nicht empfindliche Geschwulst von der Form der Oberspeicheldrüse. Stellung und Motilität der Augen normal, Tränensäcke frei. Lider o. B. Conjunctivae gerötet. Pinguecula bilateralis.

Das rechte Auge zeigt leichte ciliare Injection, die nach der Untersuchung recht erheblich wird, sonst o. B.

Am linken Auge auf der Cornea, nach abwärts an Dichtigkeit zunehmend, zahlreiche kleine Praecipitate des Descemet. Vorderkammer o. B. Iris desgl. Pupille weiter als r. (Homatropin), sämtliche Reactionen träge. Linse klar. Im Glaskörper circumscripte Trübungen nicht kenntlich. Der ganze Fundus verschleiert sichtbar. Venen der Pupille vielleicht ein wenig erweitert.

Javal: r. 1 + 1.5

l. 1 + 1.5

Sehschärfe r. $\frac{5}{5}$

l. $\frac{5}{10}$ p

Accomodation r. N_1 12—40 cm

l. N_1 12—28 cm

Diagnose.

Parotitis epidemica duplex; Iridocyclitis et Neuroretinitis dextrae.

Verlauf der Krankheit.

1. Juni 1911.

Lichtsinn Förster R. $\frac{3}{4}$ — 0.5 mm.

L. 1 — 0.5 mm.

Nach 10 Minuten Adoption.

Pirquet und Wassermann negativ.

4. Juni 1911.

Seit heute Lähmung des r. Augen-, Mund- und Nasenfacialis.

5. Juni 1911.

Tension R 21, L. 16. L. ausgesprochene ciliare Injection. Pupille trotz Pilocarpin l. weiter als r. Nach Homatropin treten zahlreiche hintere Synechien hervor. Die Praecipitate haben an Zahl und Größe zugenommen. Fundus verwaschen kenntlich. Auch r. vereinzelte feinste punktförmige Trübungen der Cornea. Pupillengrenzen leicht verwaschen, Venen erweitert, Reflexe auf der Retina.

7. Juni 1911.

R. Zunahme der Praecipitate.

L. grobflockige Glaskörpertrübungen. Pupille rund, maximal weit.

Lichtsinn Förster R. 1—2 mm. L. 1.5—2.5 mm. Nach 5 Minuten Adoption.

13. Juni 1911.

R. Venen um die Papille noch erweitert. Reflexe der Retina noch stellenweise vorhanden. L. Status idem. V R $\frac{5}{5}$ p, L $\frac{2}{50}$, —1.0 $\frac{5}{55}$

20. Juni 1911.

Patientin hatte seit gestern Aspirin in höheren Dosen (2,5 p. d.) und hat heute geschwitzt. Es finden sich im rechten Fundus zahlreiche strich- und flächenförmige Blutungen auf und neben der Papille, einzelne kleine Blutungen in der Macula, ganz vereinzelte in der Peripherie. Papillengrenzen kaum kenntlich, Venen erweitert. Sonst Status idem. Nur zwei hintere Synechien der Iris bei weiter Pupille. Links Fundus etwas deutlicher sichtbar. Beiderseits leichte ciliare Injection. Atropin.

22. Juni 1911.

R. $\frac{5}{25}$ p —1.0 $\frac{5}{20}$ p

N5 14—18

L. $\frac{5}{20}$ p —1.0 $\frac{5}{20}$

N3 in 15 cm.

23. Juni 1911.

Tension R. 32, L. 23.

R. Praecipitate haben ein wenig zugenommen. Pupille in Atropinmydriasis, temporal multiple Synechidelen. Sonst Stat. id.

L. Praecipitate haben anscheinend an Größe, vielleicht auch an Zahl abgenommen. Sonst Stat. idem. Parotis R. stärker, L. etwas weniger geschwellt. Lidschluß jetzt vollkommen möglich. Nasen- und Mundfacialis gelähmt. Therapie: R. 5 Hirudines, Pilocarpin, feuchter Verband, Wärme.

30. Juni 1911.

R. $\frac{5}{20}$ p. s. c. N10 in 20 cm.

L. $\frac{5}{0}$ p. s. c. N10 in 20 cm.

6. Juli 1911.

R. $\frac{5}{10}$ p. s. c. N9 in 20 cm.

L. $\frac{5}{25}$ p. s. c. N3 in 18 cm.

R. Fundus verschleiert. Haemorrhagien nicht mehr kenntlich, jedoch ist beiderseits der hintere Augenpol im Vergleich zur Peripherie grau (statt rot), die Grenzen der noch hellergrau tingierten Papille völlig verwaschen (Oedema Retinae).

Beiderseits noch Praecipitate der Cornea, einzelne hintere Synechien. Pupille nahezu maximal weit. Pig-

mentauflagerungen auf der vorderen Linsencapsel. Glaskörper erheblich aufgehellt. Tension 26 mm. Hg beiderseits. Facialislähmung unverändert, Parotisschwellung nimmt ab, abends leichte Temperatursteigerung. Therapie: Atropin, Thermophor-Wärme beider seits auf die Lider, Camillenumschläge auf die Parotis.

18. Juli 1911.

Heute deutliche Contractionen im l. Orbicularis oculi, vollständiger Lidschluß möglich. Sonst im l. Facialisgebiet sichere Contractionen nicht merklich.

23. Juli 1911.

Linke Lidspalte weiter als r. Lider bleiben beim Schluß ca. 2 mm voneinander entfernt. Irgend eine Contraction des Orbicularis nicht merklich.

Beiderseits Praecipitate der Cornea, links in etwas verringerter (gegen Anfang) Menge. Atropinmydriasis. R. einzelne, l. zahlreiche hintere Synechien.

R. keine, l. mäßig zahlreiche gröbere Flecken im Glaskörper sichtbar.

Peripherie des Augenhintergrundes R. gut sichtbar, hinterer Pol dagegen stark verschleiert, Papillengrenzen unscharf, Venen erweitert, Arterien vielfach (ebenso wie kleinere Venen) im Gewebe verschwindend und wieder auftauchend. Umgebung der Papille und Macula graurot.

L. besteht das gleiche Bild, jedoch weniger ausgesprochen, vor allem ist der Contrast zwischen Peripherie und hinterem Pol nicht so groß.

R. $\frac{5}{15}$ L. $\frac{5}{15}$ Durch stenopaeische Oeffnung keine Besserung. Parotis beiderseits erheblich abgeschwollen. Seit 3 Tagen kein Fieber.

27. Juli 1911.

Tension R. 35. L. 29. Auch heute wieder deutliche Contraction des Orbicularis oculi und kompleter Lidschluß.

29. Juli 1911.

Der äußere Befund ist gegen den vom 23. Juli 1911 nicht merklich geändert, nur sind die Pupillen etwas enger (seit 2 Tagen kein Atropin). Der Lidschluß L. wieder unmöglich.

Ophtalmoscopisch gleichfalls annähernd dasselbe Bild. Gröbere Trübungen im Glaskörper sind l. nicht kenntlich.

Bei Tageslicht (früher Lampenlicht) R $\frac{5}{12}$ p; L. $\frac{6}{15}$ Parotis weiter abgeschwollen. Pat. fast fieberfrei.

Gegen ärztlichen Rat nach Ausstellung eines Reverses Austritt der Patientin. Soll weiter in poliklin. Behandlung bleiben.

2. Aug. 1911.

R. $\frac{6}{8.5}$ p. s. c. N_2 12—25 cm

L. $\frac{6}{7.5}$ p. s. c. N_1 12—28 cm

Papille erscheint etwas verwaschen, ohne eigentlich deutlich blaß zu sein.

29. Nov. 1911.

Augen äußerlich reizlos. Bei der Untersuchung zeigt sich noch eine leichte Reizbarkeit. Auf der Hornhauthinterfläche l. finden sich vereinzelte dicke Praecipitate. Auf der Linsenvorderfläche sind feine Pigmentzerstreuungen sichtbar. Auf dem r. Auge unten und außen, auf dem l. Auge unten und unten innen sowie oben innen Pigmentsynechien. Glas-

körper frei von Trübungen. Papilla nervi optici scharfrandig, vielleicht noch eine stärkere Füllung der Venen.

Während die Schwellung der beiden Parotiden verschwunden ist (Pat. gibt an, 3 4 Wochen nach Austritt aus der Klinik sei die Geschwulst verschwunden), ist noch eine leichte Paresis des l. Facialis zurückgeblieben. Nach Angabe der Pat. hat die Lähmung allmählig nachgelassen.

R. $\frac{6}{7}$ s. c. N1 17—30 cm.

L. $\frac{6}{6}$ N1 16—35 cm.
+ 0,5 ang.

Es erübrigt sich die Frage, wie weit das eben mitgeteilte Krankheitsbild mit jenen, die sich in der Literatur niedergelegt finden, deckt, bezüglich ob differente Momente in unserer Krankheitsgeschichte zu Tage getreten sind.

Es handelt sich in unserem Fall um eine bei Parotitis sich findende Erkrankung der Uvea, die zeitlich different an beiden Augen zum Ausdruck kam, um eine linksseitige Facialisparese und Entzündung des Opticus. Er zeigt weitgehende Uebereinstimmung mit den von Daireaux, Collomb und Heerfordt mitgeteilten Fällen. Am meisten noch läßt sich eine Analogie zwischen unserem Fall und dem von Daireaux Pechin aufstellen; ebenso wie bei diesem bestand Iridocyclitis und Facialisparese. Abweichend von den letztgenannten Fällen fand sich eine Complication von seiten des Opticus. Der Einwand, den man erheben könnte, daß die Verschleierung der Papille nur scheinbar durch Exudate in der vorderen Abteilung des Bulbus verursacht worden sei, läßt sich entkräftigen mit dem Hinweis aus der Krankenge-

schichte, daß nach höheren Aspirindosen und darauffolgendem Schwitzen zahlreiche Blutungen in der Netzhaut des r. Auges aufgetreten waren. Diese Extravasate sind gewiß auf das Medicament und seine Folgen zurückzuführen, erfordern zu ihrer Erklärung aber andererseits einen activ hyperaemisch — entzündlichen Proceß in der Papille und Netzhaut, die die starke Wirkung der Blutaustritte herbeiführten.

Nun ist die Frage, ob der entzündliche Prozeß am Opticus eine selbständige Localisation der Entzündung am Auge sei, keineswegs ohne weiteres in diesem Sinne zu bejahen, vielmehr wäre wohl die Annahme einleuchtender, daß dieselbe secundär im Anschluß an die vordere Gefäßhautentzündung auftrat. So sind ja in neuerer Zeit mehrfach Neuritis nervi optici bei Iritis und bei Verletzung des vorderen Bulbusabschnittes beschrieben worden, ohne daß außer dem Zurückgreifen auf Lymphcirculationen im hinteren Glaskörperraum und den Perivasculärräumen der Opticus gefäße, bzw. im Perichorioidealraum eine eindeutige Erklärung für dieses Zusammentreffen hätte gegeben werden können.

Für diese Auffassung, daß die Opticuserkrankung in unserem Fall keine Paralellerscheinung, sondern eine Folgeerscheinung der im vorderen Abschnitt sich abspielenden Iridocyclitis sei, läßt sich immerhin die geringgradige Art des Auftretens der Papillitis anführen. Anderseits mochte ich aber doch nicht verfehlen, auf die Analogien hinzuweisen, die unser Fall im Gegensatz zu allen bislang veröffentlichten Complicationen von Iritis mit Parotitis bietet zu den eingangs referierten Hatry'schen Fällen von Opticuserkrankung bei Parotitis.

Unser Fall scheint mir außer durch die eben berührte Eigentümlichkeit noch deswegen interessant zu sein, weil einmal eine exakte Fiebermessung über längere Zeit vorliegt (siehe Fiebercurve in der Beigabe). Im großen und ganzen handelt es sich um ein intermittierendes Fieber, welches deutlich auf eine höhere Aspiringabe reagierte. Der ganze Verlauf des Fiebers ebenso wie der Parotitis zeigt einen subchronischen Charakter und ist durchaus nicht entsprechend der Parotitis epidemica. Somit erscheint auch, was unseren Fall angeht, die Vermutung Heerfordts richtig zu sein, daß neben dem acuten epidemischen Parotidenfieber eine besondere Krankheitsform, eben die Febris parotidea subchronica aufzustellen ist.

Endlich möchte ich noch hervorheben, daß in unserer Krankengeschichte ein nicht uninteressanter Fingerzeig für die Frage nach dem Weg des Ueberganges der Entzündung von Parotis auf das Auge gelegen zu sein scheint, nämlich Hand in Hand mit der Ausbildung der stärkeren Beteiligung des rechten Auges ging auch eine stärkere Schwellung der rechtseitigen Ohrspeicheldrüse einher. Diese Beobachtung ist gewiß durch die Tatsache getrübt, daß die stärkere Beteiligung des r. Auges zeitlich nach Schwitzen und Aspiringaben auftraten; mithin läßt sich an eine Schädigung dieser Momente sowohl an Parotis und Auge denken. Anderseits aber zeigt die Fiebercurve, daß gerade diesen Tagen voranging, eine erhebliche Steigerung der Temperatur, die sich im Verein mit der nachfolgenden rechtsseitigen stärkeren Schwellung der Parotis und der Entzündung an der r. Uvea als Exacerbation des chronischen Prozesses deuten läßt.

Im Anschluß an die letzterörterten Momente erscheint wohl die Annahme nicht allzu abenteuerlich, daß bei den Augencomplicationen die lokalen Lymphverbindungen vornehmlich durch die Flügelgaumengrube bei der Ueberleitung des Prozesses eine gewichtige Rolle spielen. Doch geht die Ansicht der meisten wohl dahin, daß die Augencomplicationen ebenso wie die Paresen der Nerven durch die Microben, bzw. ihre Toxine, die auf dem Blutwege zu den mitbeteiligten Organen gelangen, verursacht seien, eine Ansicht, die sich vornehmlich auch durch die Beteiligung z. B. der Nebenhoden bei der Parotitis stützen läßt, und die auch dem Ausdrucke Heerfordts „Febris parotidea subchronica“ zu Grunde liegt.

Zum Schlusse ist es mir eine angenehme Pflicht, Herrn Geheimrat Professor Dr. Eversbusch für die Ueberlassung des Falles, Herrn Professor Dr. Lohmann für seine wertvollen Anregungen und Herrn Geheimrat Professor Dr. Ritter v. Heß für die Uebernahme des Referates meinen verbindlichsten Dank auszusprechen.

Literatur.

M. Hatry: (Ueber Sehstörungen mit Veränderung der Papille und der peripapillären Zone bei Mumpskranken im Winter 1875/1876.)
Recueil de mémoires de médicine, de chirurgie et de Pharmacie militaires. Paris 1876.

Talon: Observation d'atrophie du nero optique consécutive à des oreillons.
Archives de Médicine et de Pharmacie militaire. 1883.

Baas: Eine seltene Folgekrankheit epidemischer Parotitis.
Klin. Monatsblätter für Augenheilkunde 1886.

Gordon-Norrie: Ein Fall von wirklichem Mumps der Tränendrüsen.
Centralblatt für Augenheilkunde 1890.

v. Schroeder: Ein Fall von Dacryoadenitis acuta bei Parotitis epidemica.
Klin. Monatsblätter für Augenheilkunde 1891.

O. Walter: Aus Sitzungsbericht vom 24. Mai 1899 des Vereins russischer Aerzte in Odessa. Referat in Ophtalmologischer Klinik 1899. Pagina 184.

Daireaux: Paralyse faciale et iritis d'origine ourlienne. Des neurites ourliennes. Le Bulletin médic l 1899. (Pechin; complications oculaires ches oreillons. Recueil d'Ophtalmologie Juni 1901).

Blanchard: Bulletin medical 1899. Pag. 1091.

Dor, Sen.: Ophtalmol. Klinik 1900. Pag. 325—227.

Collomb: Un cas d'iritis ourlienne. Revue médicale de la Suisse romande. 1908.

Heerfordt: Ueber eine „Febris uveo-parotidea subchronica" an der Glandula parotis und der Uvea des Auges lokalisiert und häufig mit Paresen cerebrospinaler Nerven kompliziert. Albrecht von Greefe's Archiv für Ophtalmalogie, LXX. Bd. Leipzig 1909.

Lebenslauf.

Unterzeichneter wurde am 10. Januar 1882 zu Dresden geboren als Sohn des Privatmanns J. Bahlmann, niederländischen Staatsangehörigen. Er besuchte das Realgymnasium in Weimar und Gotha, woselbst er im Jahre 1911 das Reifezeugnis erlangte. Seine medizinischen Studien machte er in Berlin und München. Die ärztliche Vorprüfung und die Prüfung als Arzt bestand er in München.

Während seines praktischen Jahres war er am Krankenhaus rechts der Isar, am Krankenhaus links der Isar und am deutschen Krankenhaus in Neapel als Medizinalpraktikant tätig. Die Erteilung der Approbation datiert ab 1. Mai 1911. Seit 15. Juli 1911 ist Unterzeichneter Assistenzarzt auf der III. Abteilung des Krankenhauses l. d. Isar in München.

Felix Bahlmann, Assistenzarzt.

Mme Name: Scheucher, Lina, Eintritt 27. Mai 1911 Juli

Datum.			5	6	7	8	9	10	11	12	13	14	15	16	17	18	19	20	21	22	23	24	25	26	27	28	29	30	1	2	3	4	5			
R.	P.	T.																																T.	P.	R.
	140	41																																41	140	
	130	40																																40	130	
	120	39																																39	120	
	110	38																																38	110	
50	100	37																																37	100	50
40	90	36																																36	90	40
30	80	35																																35	80	30
20	70																																		70	20
10	60																																		60	10
Körpergewicht																																		Körpergewicht		
Stuhl.																																		Stuhl.		
Harn:																																		Harn:		

V. 39. 12.III.11. 15000.
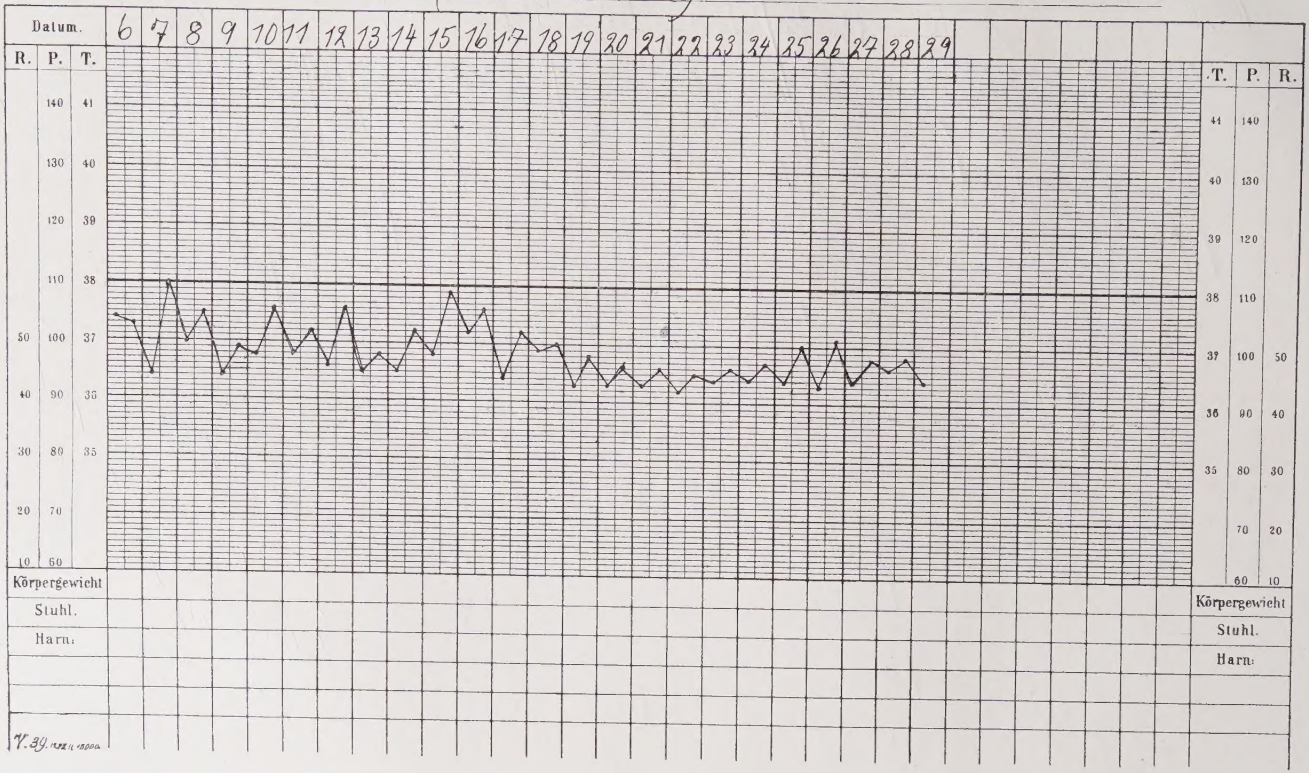
Name: Curve ab 6. Juli (Lina Scheuchzer)